Distrofia Cristalina Bietti

Muito rara. Descrita a primeira vez em 1937.
Afecta predominantemente o cromossoma X ou autossómica recessiva.
Atinge predominantemente o sexo masculino, cerca dos 30 anos de idade
Caracteriza-se por depósitos de cristais na periferia da córnea e na retina. Osdepósitos cristalinos refringentes observam-se em todas as camadas da retina e estão associadosa vários graus de perda de coriocapilar e EPR.

GENÉTICA:
Autossómica recessiva. O gene causal é o CYP4V2[47.]

APRESENTAÇÃO CLÍNICA INICIAL:
3ª década de vida, com perda de visão progressiva.

SINTOMAS:
A acuidade visual varia entre 4/10 a 7/10 no momento do diagnóstico.

SINAIS, por ordem cronológica:
Cristais branco-amarelados, refringentes, no pólo posterior. Sobretudo na área perimacular.
Atrofia localizada no EPR e coriocapilar, no pólo posterior.
Atrofia difusa da coriocapilar.
Confluência gradual e expansão das áreas atróficas para a retina periférica
Em cerca de 50% dos casos, ocorre igualmente o depósito de cristaisrefringentes na periferia córnea.

CONSTITUIÇÃO BIOQUIMICA DOS CRISTAIS:
São compostos de ácidos gordos e particularmente de cristais de colesterol.

EXAMES COMPLEMENTARES:
ERG/EOG: Normais.

DIAGNÓSTICO DIFERENCIAL:
Oxalose
Hiperornitinémia
Cistinose
SýndromeSjogren-Larsson
Retinopatia a tamoxifen
Retinopatia a metoxyflurano
Retinopatia a cantaxantina
Retinopatia a talco
Drusensmaculares calcificados
Descolamento da retina longa evolução
Telangiectasias parafoveais idiopáticas

PROGNÓSTICO:
Variável, devido á progressão diversa da doença.

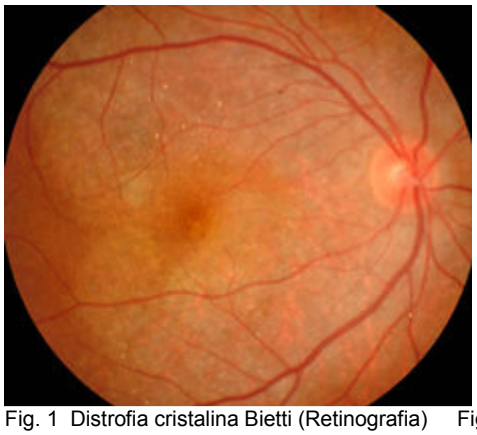
Fig. 1 Distrofia cristalina Bietti (Retinografia)

Fig. 2 Distrofia cristalina Bietti (Retinografia)

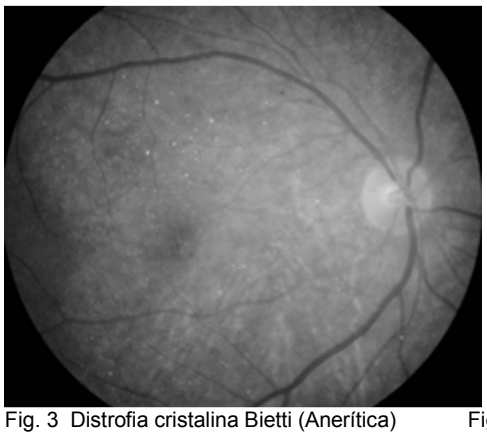
Fig. 3 Distrofia cristalina Bietti (Anerítica)

Fig. 4 Distrofia cristalina Bietti (Anerítica)

Fig. 5 Distrofia cristalina Bietti (AF)

Fig. 6 Distrofia cristalina Bietti (AF)

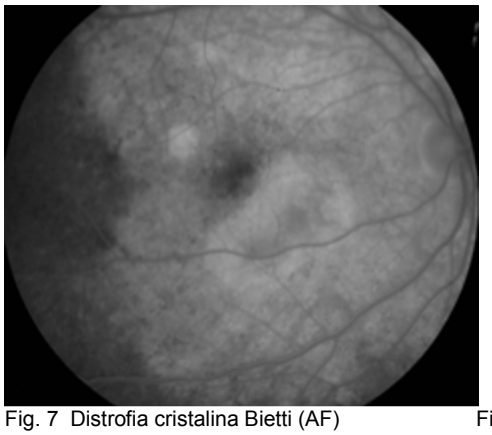

Fig. 7 Distrofia cristalina Bietti (AF)

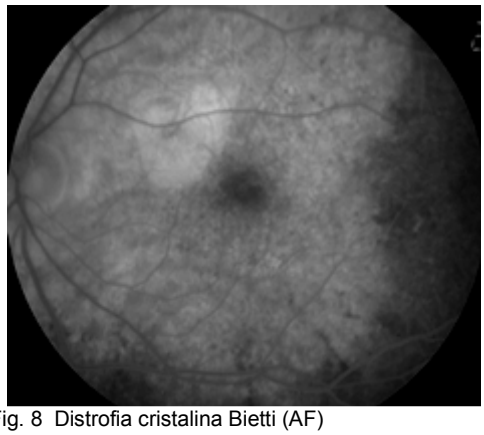

Fig. 8 Distrofia cristalina Bietti (AF)

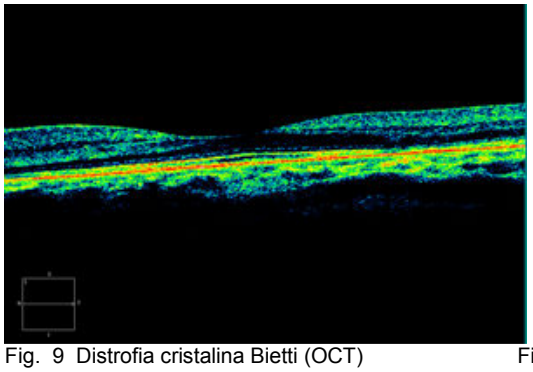

Fig. 9 Distrofia cristalina Bietti (OCT)

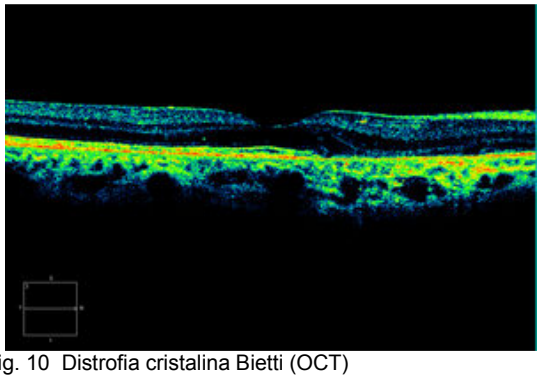

Fig. 10 Distrofia cristalina Bietti (OCT)